

Single Port e Microlaparoscopia

Update in Chirurgia Mininvasiva

Genova, 9 novembre 2018



Chirurgia generale: tips & tricks

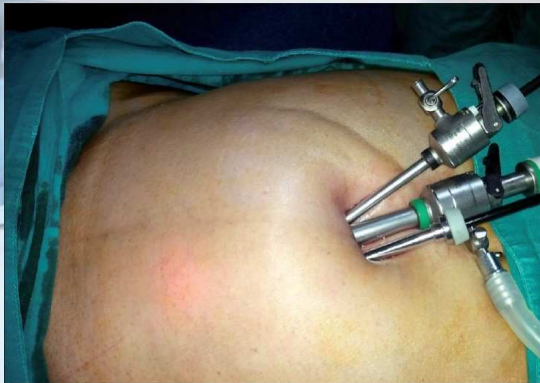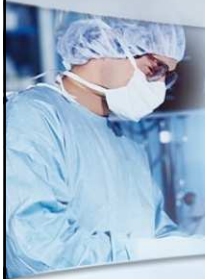Prof. Marco Casaccia
UOC clinica Chirurgica 2 - Ospedale Policlinico S. Martino
Università degli Studi di Genova



Single Port e Microlaparoscopia

Update in Chirurgia Mininvasiva

Esiste già una cicatrice sul nostro addome assolutamente inestetica ma alla quale siamo abituati sin dalla nascita, ed è la cicatrice ombelicale. Perché allora non passare tutti gli strumenti attraverso quest'ultima?

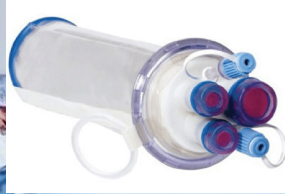

Navarra, G.; Pozza, E.; Occhionorelli, S. et al. (1997). One-wound laparoscopic cholecystectomy. Br J Surg 84:695

Single Port e Microlaparoscopia

Update in Chirurgia Mininvasiva

Triport - Advanced surgical



Xcone - Karl Storz



GelPoint
Applied Medical



SILS - Covidien

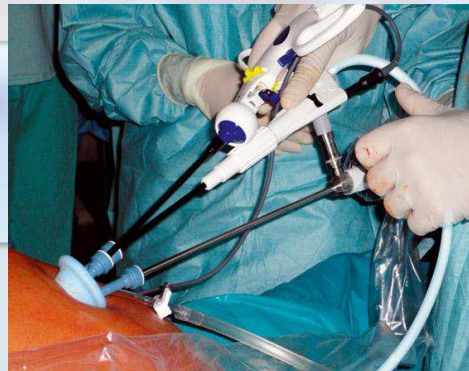

Single Port e Microlaparoscopia

Update in Chirurgia Mininvasiva

Limiti della chirurgia Single Port

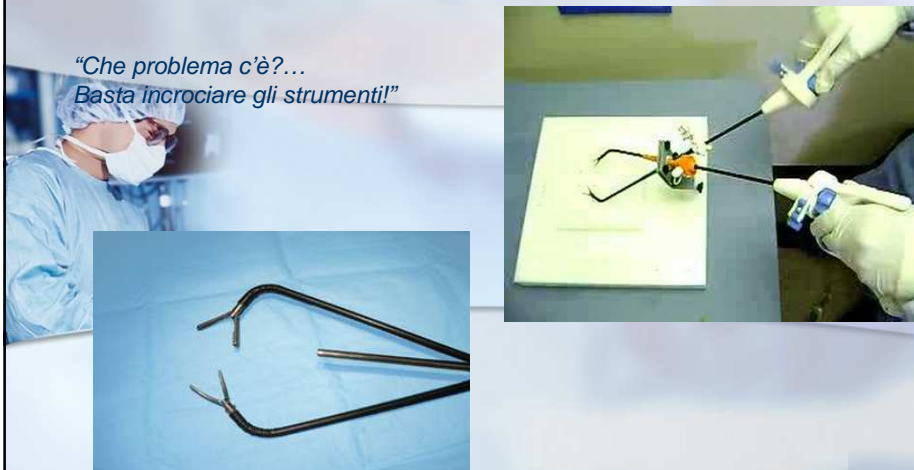- "Clashing" degli strumenti
- Mancanza di triangolazione
- Visione frontale
- Riduzione della manovrabilità in addome



Single Port e Microlaparoscopia

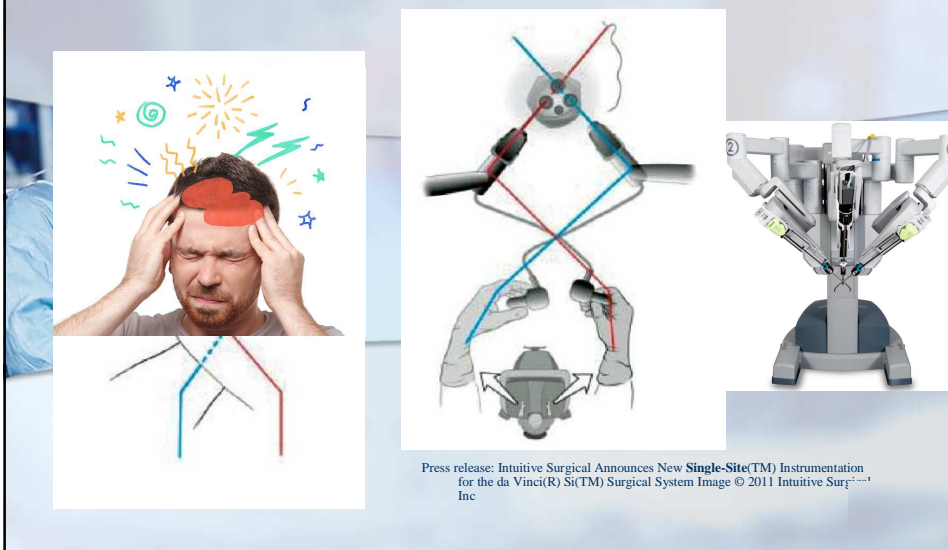
Update in Chirurgia Mininvasiva

*"Che problema c'è?...
Basta incrociare gli strumenti!"*



Single Port e Microlaparoscopia

Update in Chirurgia Mininvasiva

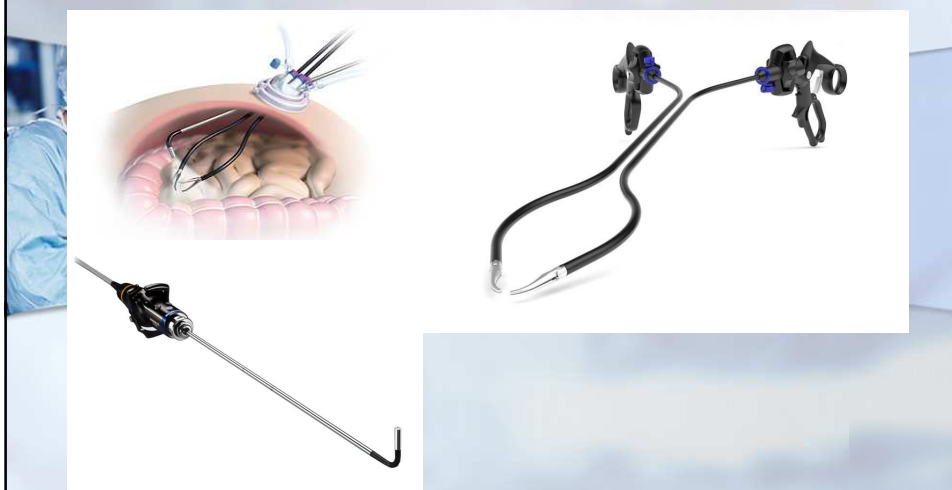

Press release: Intuitive Surgical Announces New **Single-Site(TM)** Instrumentation for the da Vinci(R) Si(TM) Surgical System Image © 2011 Intuitive Surgical, Inc

Single Port e Microlaparoscopia

Update in Chirurgia Mininvasiva

- Set-up ideale

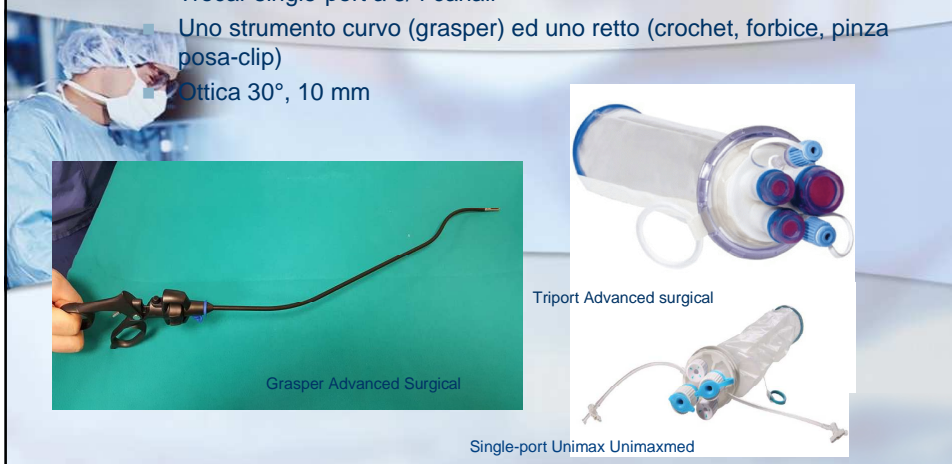


Single Port e Microlaparoscopia

Update in Chirurgia Mininvasiva

Nella nostra esperienza:

- Trocar single-port a 3/4 canali
- Uno strumento curvo (grasper) ed uno retto (crochet, forbice, pinza posa-clip)
- Ottica 30°, 10 mm

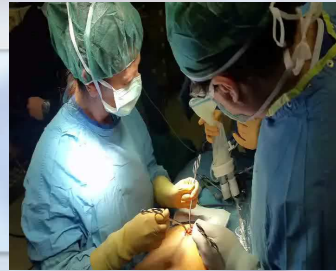

Single Port e Microlaparoscopia

Update in Chirurgia Mininvasiva

Periodo: ottobre 2016-ottobre 2018

Procedure	86
Colecistectomia	64
Appendicectomia	11
Splenectomia	3
Biopsia linfonodi addominali	3
Resezione ant. retto	1
Fenestrazione cisti epatica	1
Fenestrazione cisti splenica	1
Plastica anti-reflusso sec. Nissen	1
Ernioplastica inguinale TAPP	1



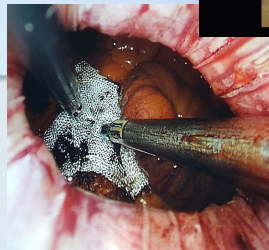
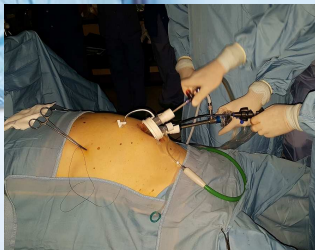
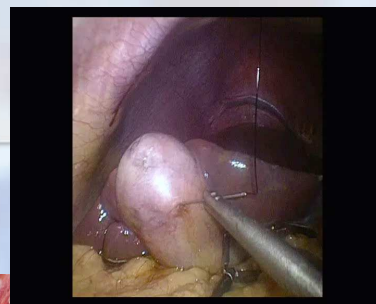Single Port e Microlaparoscopia

Update in Chirurgia Mininvasiva

Colecistectomia

Tips:

- "Critical view of safety"
- Pazienti obesi /longitipi, patologia acuta
- Sospensione colecisti con punti transfissi trans-addominali ("puppeteer technique")
- Accesso più ampio (colecisti voluminose /grossi calcoli)
- Protezione di parete



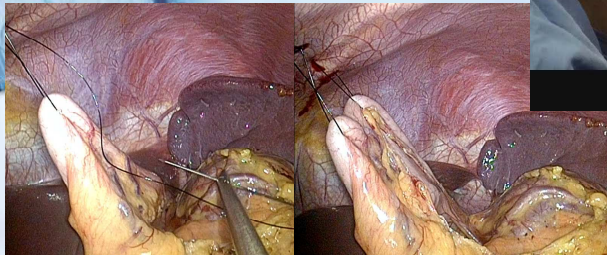
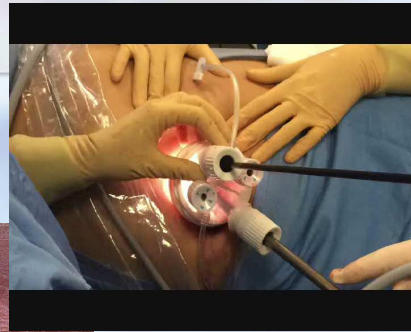
Single Port e Microlaparoscopia

Update in Chirurgia Mininvasiva

Splenectomia per milza di dimensioni normali

Tips:

- Sospensione gastrica con punti transfissi trans-addominali ("puppeteer technique")
- Estrazione facilitata da accesso più ampio tramite morcellizzazione
- Protezione di parete



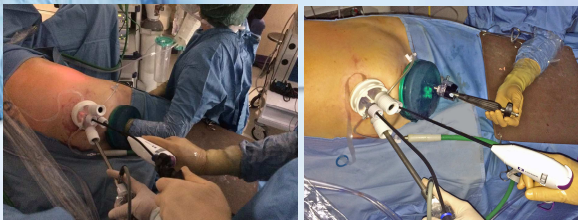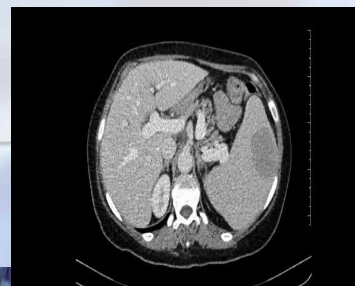
Single Port e Microlaparoscopia

Update in Chirurgia Mininvasiva

Splenectomia in milza megalica

Tips:

- secondo accesso sovrapubico con GelPort (Applied M):
 - passaggio della mano dell'assistente (hand-ass.)
 - passaggio di uno o più strumenti lap.
 - estrazione milza intera per esame an.pat.
- protezione di parete presente nel port



Laparoscopic "double-port" splenectomy. A new minimally-invasive option in a giant spleen. *Int J Surg Case Rep.* 2018;51:139-142

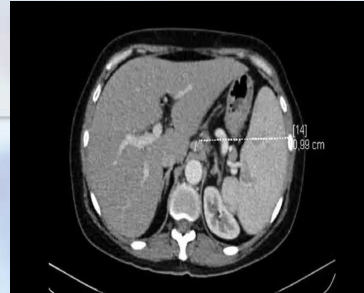Single Port e Microlaparoscopia

Update in Chirurgia Mininvasiva

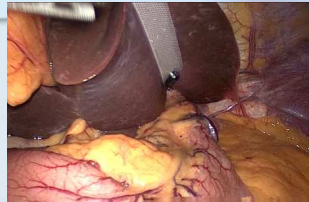
Biopsia linfonodale addominale

Tips:

- Necessaria sospensione del fegato
- Punto trasfascio sul linfonodo
- Protezione di parete (sacchetto non necessario)



Versalifter band Surgical Perspectives



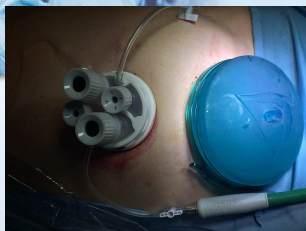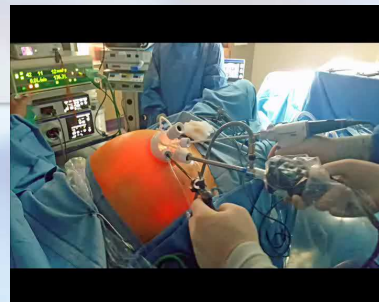Single Port e Microlaparoscopia

Update in Chirurgia Mininvasiva

Resezione ant. Retto

Tips:

- Sospensione/esposizione colon difficile
- Punto trasfascio trans-addominale (Versalifter)
- Considerata la necessità di estrazione del pezzo, impiego del GelPort sovrapubico
- Protezione di parete presente nel GelPort



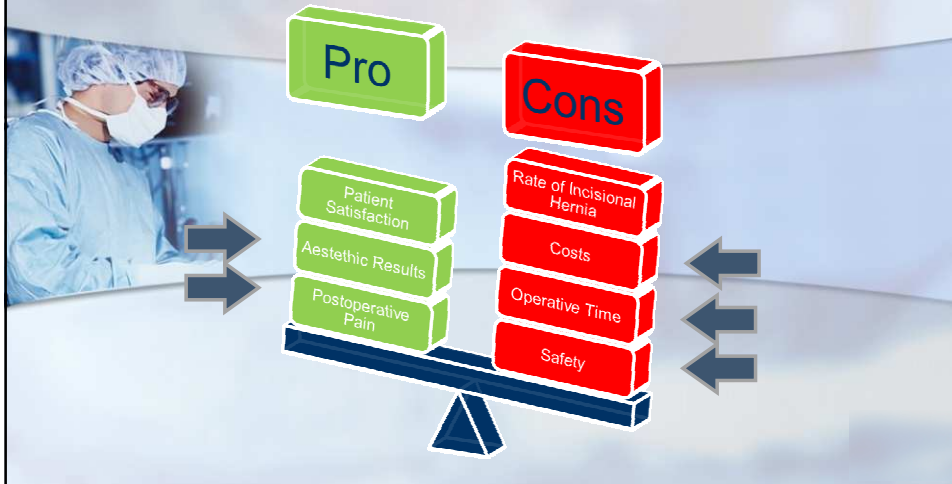
Versalifter o TPEA lifter
Surgical Perspectives



Single Port e Microlaparoscopia

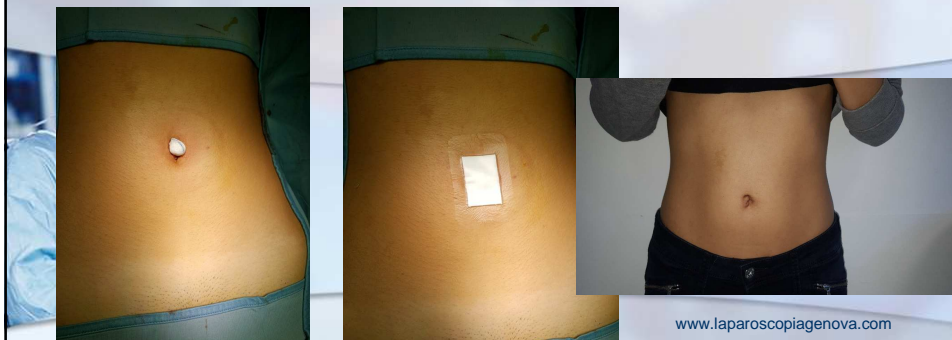Update in Chirurgia Mininvasiva

In definitiva....



Single Port e Microlaparoscopia

Update in Chirurgia Mininvasiva



www.laparosciapienova.com

" Mi sembra di non essere stata operata! D'altronde nell'ombelico avevo già una cicatrice....dalla nascita! "
"Dottore....ma non è che ha fatto finta di operarmi!"

Single Port e Microlaparoscopia

Characteristics of patients and postoperative results grouped for laparoscopic procedure.

Characteristic	SPLC (n = 40)	4PLC (n = 40)	p-value
Sex, F/M	21/19	18/22	0.502
Age, years	55.7(13)	59.9(15)	0.199
BMI, kg/m ²	27.2(5)	27(5.3)	0.846
Associated co-morbidities, patients (%)	23(57.5)	30(75)	0.097
Duration of surgery, min	86.8 (32.9)	64.5(22.2)	<0.001
Trocar addition, n	1	0	0.999
Surgery conversion, n	0	0	-
Associated operation, n	2	1	0.999
Abdominal drain positioning	1	10	0.003
VAS at 4 hrs.	1.69(1.8)	1.68(1.8)	0.967
VAS at 24 hrs.	1.59(2.1)	1.23(1.8)	0.413
Pain medications, patients (%)	35(87.5)	32(80)	0.227
Paracetamol, g/d,	2.5(1.7)	2.1(1.5)	0.265
Ketorolac, mg/d,	11.6(24.4)	7.5(18.9)	0.405
Hospital stay	1.9(0.9)	2.3(1.2)	0.101
Morbidity, patients (%)	5(12.5)	1(2.5)	0.200
Histological Diagnosis (1/2/3) *	6/9/25	2/2/36	0.019

Values are meant as median (SD) unless indicated otherwise.

SPLC, single-port laparoscopic cholecystectomy; 4PLC; 4-port laparoscopic cholecystectomy; BMI, body-mass index; VAS, visual analogue scale.

*Diagnosis, 1 symptomatic gallbladder stones, 2 acute cholecystitis, 3 chronic cholecystitis.

Operative Time

Safety

Postoperative Pain

Single Port e Microlaparoscopia

Update in Chirurgia Mininvasiva

Costs

Costs evaluation per single procedure and hospitalization

Characteristic	SPLC (n = 40)	4PLC (n = 40)	p-value
Disposable OR equipment costs, euro	212.17 (10.9)	380.25 (0)	<0.001
Total OR costs* (equipment, time), euro	929 (265)	916.52 (184)	0.807
PO care costs*, euro	888.75 (426.1)	1068.75 (545.8)	0.104
TH costs*, euro	1811.76 (562.1)	1989.87 (677.7)	0.204

Values are expressed as mean (SD).


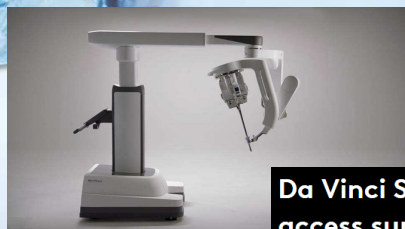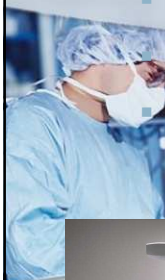
SPLC, single-port laparoscopic cholecystectomy; 4PLC; 4-port laparoscopic cholecystectomy; OR, operating room; PO, post-operative; TH, total hospitalization.

Single Port e Microlaparoscopia

Update in Chirurgia Mininvasiva

Conclusioni

- Metodica più complessa per il difficile rispetto dell'ergonomia e per gli strumenti attualmente disponibili
- Da riservarsi a chirurghi laparoscopici esperti ed in procedure selezionate (campo operatorio ristretto dove non siano necessarie ampie trazioni)
- Il principio della riduzione delle porte chirurgiche è idealmente valido ma deve essere supportato dalla tecnologia per renderlo di più facile e ampio accesso



Da Vinci SP: For narrow access surgery